- Copyright - Il Pensiero Scientifico Editore downloaded by IP 3.15.27.232 Mon, 29 Apr 2024, 02:05:31

L'iter diagnostico della cardiomiopatia aritmogena del ventricolo destro: limiti attuali e nuove prospettive

Giuseppe Inama[1], Claudio Pedrinazzi[1], Pietro Gazzaniga[1], Chiara Reduzzi[2], Giorgio Donato[1], Claudia Vergara Munoz[1], Andrea Pacchioni[1], Lorenza Inama[1], Walter Della Frera[3], Ornella Durin[1]

[1]U.O. di Cardiologia, A.O. Ospedale Maggiore, Crema (CR), [2]Istituto di Radiologia, IRCCS Policlinico San Matteo, Pavia, [3]Centro di Medicina Sportiva Città di Crema, Crema (CR)

Key words:
Arrhythmogenic right ventricular cardiomyopathy; Magnetic resonance imaging; Sudden cardiac death.

Arrhythmogenic right ventricular cardiomyopathy/dysplasia (ARVC/D) is a genetic cardiomyopathy characterized by ventricular arrhythmias and structural abnormalities of the right ventricle. In ARVC/D there is a progressive replacement of right ventricular myocardium with fatty and fibrous tissue and ventricular arrhythmias of right ventricular origin. The precise prevalence of ARVC/D has been estimated to vary between 1 in 1000 to 1 in 5000 of the general population. ARVC accounts for approximately 3-10% of sudden deaths in young people under the age of 65 years.

The purpose of this paper is to review the current knowledge of ARVC/D and its management. Particular attention will be focused on some of the recent advances in the understanding of the genetic basis of ARVC/D. Increasing evidence suggests that ARVC/D is a disease of desmosomal dysfunction. Attention will also be focused on the new and somewhat controversial concept that ARVC/D may present primarily as a left ventricular disease. In our experience ARVC/D typically presents as a right ventricular disease, unless a patient has advanced disease. Diagnosis of ARVC/D is challenging and requires a comprehensive evaluation with both non-invasive and invasive testing.

(G Ital Cardiol 2008; 9 (Suppl 1-10): 83S-89S)

© 2008 AIM Publishing Srl

Per la corrispondenza:
Dr. Giuseppe Inama
U.O. di Cardiologia
A.O. Ospedale Maggiore
Largo U. Dossena, 2
26013 Crema (CR)
E-mail:
g.inama@hcrema.it

Introduzione

La cardiomiopatia/displasia aritmogena del ventricolo destro (ARVC/D) è una malattia primitiva del miocardio caratterizzata dalla presenza di alterazioni strutturali e funzionali del ventricolo destro e da uno stato di instabilità elettrica con aritmie ipercinetiche ventricolari anche maggiori ed a rischio di morte improvvisa. La comparsa di dilatazione e di atrofia miocardica progressiva diffusa o segmentaria a livello ventricolare destro, con sostituzione adiposa o fibroadiposa, favorisce la comparsa di circuiti di rientro che sono all'origine delle aritmie ventricolari.

L'ARVC/D è una malattia ereditaria geneticamente determinata, autosomica dominante a penetranza incompleta. I progressi nella genetica molecolare hanno permesso di dimostrare l'eterogeneità genetica dell'ARVC. La ricerca genetica ha infatti compiuto negli ultimi anni grandiosi progressi e sono stati identificati differenti loci-malattia localizzati sul cromosoma 2, 3, 10, 14 e 6[1-4]. Inoltre due geni-malattia sono stati individuati più recentemente: un gene codifica per una proteina desmosomiale, chiamata desmoplakina, mentre un secondo codifica per il recettore rianodinico cardiaco tipo 2, coinvolto nella regolazione intracellulare del calcio[5-8].

Ci si propone oggi di identificare nuovi geni con mutazioni implicate nella determinazione genetica dell'ARVC/D, di individuare nuovi loci e di fare uno screening di mutazioni della desmoplakina e del recettore rianodinico cardiaco tipo 2.

Presentazione clinica e storia naturale

La prevalenza della malattia varia da 1/1000 fino a 1/5000 soggetti nella popolazione generale. La manifestazione clinica più comune è la presenza di alterazioni strutturali e dinamiche del ventricolo destro e di aritmie ventricolari che variano dall'extrasistolia complessa fino alle tachiaritmie ventricolari maggiori, sostenute o non sostenute. Le aritmie ventricolari, che originano dalla parete ventricolare destra, possono essere asintomatiche o essere avvertite come cardiopalmo o causa di sincope e morte improvvisa. Caratteristica è la morfologia delle aritmie

- Copyright - Il Pensiero Scientifico Editore downloaded by IP 3.15.27.232 Mon, 29 Apr 2024, 02:05:31

ventricolari che presentano QRS negativo in V_1 (tipo blocco di branca sinistra [BBS]) ed asse del QRS verticale sul piano frontale spesso associate ad alterazioni dell'ECG nelle derivazioni precordiali destre. L'età di comparsa dei primi sintomi è generalmente dopo la pubertà e prima dei 40 anni. Sebbene l'ARVC/D sia una causa non comune di morte improvvisa, si ritiene che possa essere responsabile dal 3% al 10% delle morti improvvise occorse in soggetti con meno di 60 anni. L'esercizio fisico viene ritenuto un fattore favorente e precipitante delle aritmie maggiori dell'ARVC/D[9-11].

La diagnosi di ARVC/D si basa sul riconoscimento dei criteri diagnostici definiti dalla Task Force del Working Group on Myocardial and Pericardial Disease della Società Europea di Cardiologia che ha formulato nel 1994 dei criteri che tengono conto di fattori strutturali, funzionali, istologici, elettrocardiografici, aritmici e genetici[12]. Sulla base di questa classificazione, la diagnosi viene formulata quando sono presenti due criteri maggiori o uno maggiore + due minori o quattro minori di gruppi diversi (Tabella 1). Specifiche indagini cardiologiche sono raccomandate nei pazienti con sospetta ARVC/D, dall'ECG statico, dinamico, ergometrico, all'ecocardiogramma fino alla risonanza magnetica cardiaca (CMR), allo studio elettrofisiologico endocavitario, all'angiografia ventricolare destra, al mappaggio elettroanatomico CARTO e alla biopsia endomiocardica. Queste ultime indagini invasive sono spesso utili a fornire informazioni definitive sia diagnostiche che ai fini del trattamento e della prognosi.

Tabella 1. Criteri per la diagnosi di cardiomiopatia/displasia aritmogena del ventricolo destro (ARVC/D).

- Disfunzione globale e/o regionale ed alterazioni strutturali
  - Maggiore
    - Dilatazione severa
    - Aneurismi localizzati del ventricolo destro
    - Dilatazione severa segmentale
  - Minore
    - Dilatazione lieve globale del ventricolo destro
    - Dilatazione segmentale lieve
    - Ipocinesia regionale del ventricolo destro
- Caratterizzazione tissutale delle pareti
  - Maggiore
    - Sostituzione fibroadiposa dei miocardio alla BEM
- Anomalie della ripolarizzazione all'ECG
  - Minore
    - Onde T invertite (V_2 e V_3) in soggetti di età >12 anni in assenza di BBD
- Anomalie della depolarizzazione/conduzione all'ECG
  - Maggiore
    - Onde ipsilon o incremento localizzato della durata del QRS (>110 ms) da V_1-V_3
  - Minore
    - Potenziali tardivi all'ECG ad alta risoluzione
- Aritmie
  - Minore
    - Tachicardia ventricolare sostenuta o non sostenuta a morfologia BBS
    - Extrasistoli ventricolari frequenti (>1000/24 h all'Holter)
- Storia familiare
  - Maggiore
    - Familiarità di malattia confermata all'autopsia o chirurgia
  - Minore
    - Familiarità di morte giovanile (<35 anni) da sospetta ARVC/D
    - Familiarità di malattia (diagnosi clinica basata sui presenti criteri)

BBD = blocco di branca destra; BBS = blocco di branca sinistra; BEM = biopsia endomiocardica. Da McKenna et al.[12], modificata.

Quadri elettrocardiografici ed aritmici

Anomalie elettrocardiografiche si documentano nel 90% dei pazienti con ARVC/D e comprendono la presenza di onde T negative da V_1 a V_3, talvolta onda epsilon in V_1 ed allargamento del complesso QRS da V_1 a V_3, espressione di blocco parietale. L'inversione dell'onda T da V_1 a V_3, in assenza di blocco di branca destra, è considerato un criterio diagnostico minore (Figura 1). Questo aspetto elettrocardiografico, che può essere una normale variante nei bambini con meno di 12 anni di età, si ritrova nell'1-3% della popolazione sana di età compresa tra 19 e 45 anni, ma è presente nell'87% dei soggetti con ARVC/D. Pertanto il riscontro di onda T negativa oltre V_1 in un paziente adulto apparentemente sano, ma con aritmie ventricolari con morfologia BBS, devono indurre il sospetto di ARVC/D[13].

Un tipico aspetto elettrocardiografico dell'ARVC/D è l'onda epsilon, espressione di potenziali tardivi, presente alla fine del complesso QRS e all'inizio del tratto ST. L'onda epsilon è presente nel 33% dei pazienti con

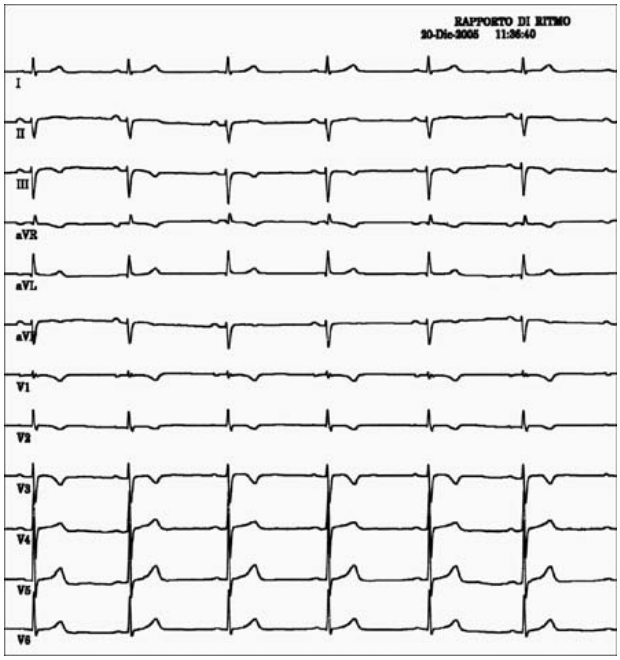

Figura 1. *Giovane di 27 anni con cardiomiopatia aritmogena del ventricolo destro ed episodi di tachicardia ventricolare. L'onda T, all'ECG basale, è negativa da V_1 a V_3 e la durata del QRS è 115 ms.*

- Copyright - Il Pensiero Scientifico Editore downloaded by IP 3.15.27.232 Mon, 29 Apr 2024, 02:05:31

ARVC/D ed è considerata un criterio diagnostico maggiore. Un prolungamento della durata del QRS >110 ms nelle derivazioni precordiali destre si riscontra nel 64% dei pazienti[14]. È tipica dell'ARVC/D la morfologia della tachicardia ventricolare con QRS negativo nelle precordiali destre ed asse elettrico verticale sul piano frontale (Figura 2). La presenza di tachicardia ventricolare con morfologia BBS rappresenta un criterio diagnostico minore. È importante differenziare, in base al riconoscimento dell'asse elettrico sul piano frontale, la tachicardia ventricolare tipica dell'ARVC/D da quella idiopatica ad origine dal cono di efflusso del ventricolo destro, che ha invece l'asse elettrico superiore sul piano frontale.

Imaging del ventricolo destro

Le dimensioni e la funzione ventricolare destra possono essere valutate con varie modalità di imaging che comprendono l'ecocardiogramma, l'angiografia, la CMR e la tomografia computerizzata. Secondi i criteri della Task Force[12] la presenza di severa dilatazione e/o perdita di funzione ventricolare destra rappresenta un criterio diagnostico maggiore. Anomalie minori delle dimensioni e della funzione ventricolare destra sono invece considerate criteri diagnostici minori. La ventricolografia destra è stata in passato considerata il *gold standard* per la diagnosi di ARVC/D con una alta specificità, attorno al 90%. L'ecocardiogramma si è progressivamente dimostrato un'indagine non invasiva facile e sicura nella valutazione dei pazienti con sospetta malattia e nello screening dei familiari. I limiti principali dell'ecocardiografia comprendono il fatto che non è sempre possibile ottenere proiezioni adeguate e non vi sono criteri oggettivi e condivisi per una valutazione precisa delle dimensioni e della funzione del ventricolo destro. Le nuove tecnologie ecocardiografiche, come ad esempio l'ecocardiografia tridimensionale e il Doppler tissutale, potranno aiutare a superare questi limiti.

Con la disponibilità e lo sviluppo degli studi di risonanza magnetica, il ricorso a questa metodica è andato via aumentando con un ruolo progressivamente sempre più importante nella diagnostica dell'ARVC/D. La CMR permette di ottenere immagini eccellenti del ventricolo destro e può essere utilizzata per misurare il volume, la funzione ventricolare, la massa ventricolare e l'ispessimento della parete. Permette inoltre di dimostrare la sostituzione miocardica fibroadiposa tanto da considerare oggi questa tecnica il *gold standard* per l'imaging del ventricolo destro. Le potenzialità della CMR di dimostrare l'infiltrazione adiposa hanno attirato l'attenzione del mondo scientifico, accentuando, in maniera anche esagerata, il ruolo del grasso intramiocardico. Va tenuto presente che la CRM va utilizzata con intelligenza ed i risultati del test di imaging vanno attentamente valutati in base alla clinica. Ad esempio il grasso intramiocardico può essere osservato anche in soggetti normali ed in altre patologie, mentre la maggior parte dei pazienti con ARVC/D presentano una anomalia strutturale mista fibroadiposa con componente fibrosa prevalente sul grasso. L'individuazione isolata di grasso alla CMR deve oggi essere interpretata con attenzione, mentre l'assottigliamento della parete del ventricolo destro, anomalie della cinesi, dilatazione regionale o globale sono aspetti molto più significativi per la diagnosi[15,16] (Figura 3).

Recenti progressi e prospettive future

Stratificazione del rischio e screening familiare

Già prima della pubblicazione dei criteri diagnostici della Task Force del 1994 era stata segnalata nei fami-

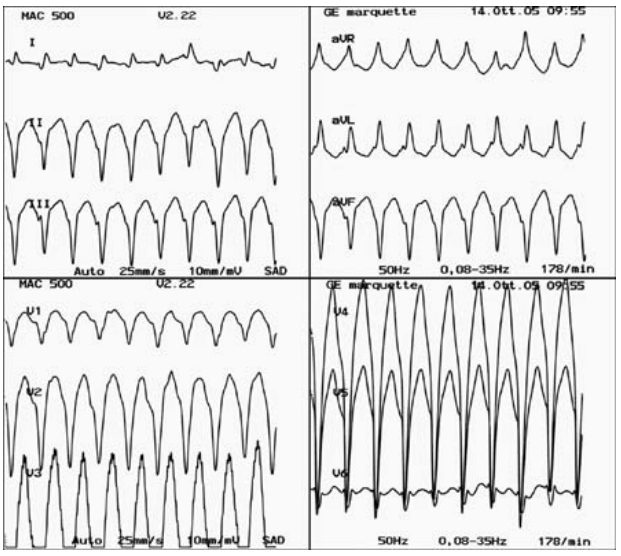

Figura 2. *Tachicardia ventricolare tipo blocco di branca sinistra ad origine dalla parete infero-basale del ventricolo destro (asse elettrico verticale) nel giovane con cardiomiopatia aritmogena del ventricolo destro della Figura 1.*

Figura 3. *Risonanza magnetica cardiaca nello stesso paziente delle figure precedenti. È evidente la dilatazione del ventricolo destro con assottigliamento della parete libera.*

- Copyright - Il Pensiero Scientifico Editore downloaded by IP 3.15.27.232 Mon, 29 Apr 2024, 02:05:31

liari di soggetti affetti da ARVC/D la presenza di aspetti sfumati di malattia, e questo suggeriva la presenza di una penetranza incompleta di malattia[17] ed una considerevole eterogeneità delle manifestazioni patologiche. Inoltre, dai dati provenienti dal Registro della Regione Veneto, è stato evidenziato che alcuni soggetti con riscontro autoptico di ARVC/D non presentavano alterazioni morfologiche significative del ventricolo destro agli esami diagnostici eseguiti *ante-mortem*. Questo fatto evidenzia il problema della "fase occulta" della malattia aritmogena del ventricolo destro, in cui alterazioni anche fatali del ritmo cardiaco possono avvenire in assenza di marcatori diagnostici specifici[18-20]. Studi genetici hanno inoltre evidenziato che nei familiari di soggetti affetti da ARVC/D vi era la presenza di sfumate alterazioni non tali da soddisfare i criteri diagnostici di ARVC/D, ma compatibili con una "forma frusta" di malattia, la cui prognosi non è ancora stata determinata[21]. Hamid et al.[22] hanno studiato 298 familiari di 67 pazienti affetti da ARVC/D. I criteri diagnostici di ARVC/D sono stati soddisfatti nel 10% dei familiari esaminati, con una malattia familiare identificata nel 28% dei casi. Questa percentuale è inferiore rispetto a quella riportata in altri studi, in cui la prevalenza di malattia familiare arrivava al 50%[23]. Tuttavia, un ulteriore 11% di familiari presentava isolati criteri minori alla valutazione clinica, come inversione dell'onda T nel 41% e *signal-averaged* ECG positivo nel 33%. Considerando come affetti da malattia anche questi soggetti con criteri diagnostici minori isolati, la percentuale di casi di ARVC/D familiare arriverebbe al 50%, sovrapponibile a quella riportata in altri studi e sovrapponibile a quella presente in altre miocardiopatie come la cardiomiopatia dilatativa e la cardiomiopatia ipertrofica. Gli autori quindi propongono una modifica dei criteri diagnostici della Task Force, da applicare ai parenti di primo grado dei soggetti affetti. In questo contesto la presenza di almeno un criterio tra inversione dell'onda T nelle derivazioni precordiali destre, *signal-averaged* ECG positivo, tachicardia ventricolare con morfologia BBS o alterazioni morfologiche minori del ventricolo destro dovrebbe essere considerata diagnostica di ARVC/D. In questi pazienti, inoltre, il cut-off di 1000 battiti ectopici ventricolari/24 h dovrebbe essere abbassato a 200 battiti ectopici ventricolari/24 h. Bauce et al.[24] dimostrarono che solo il 54% dei portatori di mutazione del gene della desmoplakina presentavano i criteri diagnostici di ARVC/D. Due terzi di questi portatori di mutazione presentavano invece isolate anomalie ECG o ecocardiografiche, con un caso di morte improvvisa cardiaca. Applicando i criteri modificati da Hamid et al.[22] un ulteriore 15% di soggetti poteva essere considerato affetto da malattia, portando il valore di penetranza della mutazione del gene della desmoplakina al 70%. Simile è l'esperienza con la mutazione del gene della plakofilina-2, in cui solo il 66% dei pazienti presentava i criteri diagnostici. Con i criteri modificati la percentuale raggiungeva il 100%[25].

Ruolo del defibrillatore impiantabile nella prevenzione primaria

Con l'aumentare delle conoscenze scientifiche sull'ARVC/D, il clinico deve affrontare nuovi problemi. Ad esempio, è necessario selezionare correttamente i pazienti da sottoporre ad impianto di defibrillatore (ICD) per la prevenzione primaria della morte improvvisa, e in questo campo la biologia molecolare e i test genetici possono offrire nuove opportunità per identificare precocemente i soggetti ad elevato rischio tra i familiari dei pazienti affetti da malattia, anche in assenza di criteri diagnostici definiti. Sono attualmente in corso alcuni studi clinici multicentrici, quali il Registro Europeo dell'ARVC/D e il Multidisciplinary Study of Right Ventricular Dysplasia, che saranno in grado di fornire maggiori informazioni riguardo alla storia clinica, alla prognosi e alle strategie terapeutiche da adottare in questi pazienti.

L'assenza di predittori standardizzati di morte improvvisa ha fatto sì che negli Stati Uniti la maggior parte di pazienti con ARVC/D venga sottoposta ad impianto di ICD. Questo è probabilmente un approccio aggressivo ma viene accettato in assenza di fattori predittivi chiari. È tuttavia più controversa l'indicazione all'ICD nei pazienti con criteri diagnostici *borderline* per ARVC/D. Nei prossimi 5 anni i risultati di grandi trial sull'ARVC/D condotti in Europa e negli Stati Uniti saranno disponibili e renderanno più chiara la storia naturale della malattia, fornendo ulteriori informazioni sui predittori di morte improvvisa e sulla relazione genotipo-fenotipo. Si può prevedere che i progressi nell'ambito della genetica avranno un ruolo fondamentale nello screening dei familiari del probando in modo da fornire ulteriori elementi per la selezione di pazienti da sottoporre ad impianto di ICD.

Perché aggiornare i criteri diagnostici?

Fin dalla loro pubblicazione nel 1994, il valore dei criteri diagnostici è stato controverso e discusso. Era chiaro che i criteri pubblicati avevano un'alta sensibilità e specificità solo in quei casi con aspetti istologici derivati dalla biopsia. In questi anni sono stati fatti grandi progressi nell'istologia, nell'elettrocardiografia, nelle tecniche di imaging standard, nella risonanza magnetica, nel mappaggio elettroanatomico tridimensionale e nella genetica molecolare dell'ARVC/D[12]. I criteri diagnostici attuali di ARVC/D dovrebbero essere modificati in virtù delle nuove acquisizioni ottenute in questi ambiti.

La definizione istologica di ARVC/D è molto cambiata negli ultimi anni. Nelle prime descrizioni di ARVC/D il reperto specifico era la sostituzione fibroadiposa prevalente all'apice, tratto di efflusso e tratto di afflusso ventricolare destro (il cosiddetto triangolo della displasia), mentre oggi il reperto più specifico è l'atrofia del miocardio ventricolare destro e la sostituzione fibroadiposa costituisce un fenomeno secondario. Si considera uno score diagnostico basato sulla percen-

- Copyright - Il Pensiero Scientifico Editore downloaded by IP 3.15.27.232 Mon, 29 Apr 2024, 02:05:31

tuale di miociti residui: <45% diagnostico per ARVC/D, 45-70% *borderline*, >70% negativo.

Uno degli aspetti elettrocardiografici più caratteristici di ARVC/D è la presenza di aritmie ventricolari con morfologia BBS e l'allungamento del QRS localizzato alle precordiali destre con onde T negative[26]. La presenza di onde T negative oltre V_1 è un reperto raro nella popolazione adulta sana. La più recente osservazione nell'ECG dell'ARVC/D è la presenza di allungamento dell'onda S nelle precordiali destre (≥55 ms) dopo esclusione della presenza di blocco di branca destra. Il cut-off per l'allungamento del QRS è $(V_1+V_2+V_3)/(V_4+V_5+V_6) \geq 1.2$ con sensibilità del 98%[27-31].

L'ecocardiogramma ha definito il suo importante ruolo nell'analisi delle anomalie strutturali del ventricolo destro. Con l'ecocardiogramma si identificano le dilatazioni localizzate del ventricolo destro caratteristiche dell'ARVC/D mentre il Doppler tissutale permette di quantificare la funzione sistolica del ventricolo destro e può avere potenzialmente valore clinico nel paziente con forma sospetta.

La ventricolografia destra ha rappresentato per molti anni il *gold standard* per la diagnosi di ARVC/D, attraverso la dimostrazione del *bulging* sistolico o di aneurismi localizzati prevalentemente nel triangolo della displasia, ma l'analisi della morfologia e della funzione ventricolare destra è difficoltosa con questa metodica e la principale limitazione è che non è possibile l'analisi della struttura della parete ventricolare destra.

La risonanza magnetica è stata proposta in questi ultimi anni come l'esame strategico nella diagnostica dell'ARVC/D ma presenta anch'essa diversi limiti. È la metodica non invasiva ideale per lo studio della morfologia e della funzione del ventricolo destro (globale e regionale) ma l'infiltrazione adiposa nel ventricolo destro può essere dimostrata solo nel 40% dei casi e il valore della CMR nella caratterizzazione del tessuto ventricolare destro è limitato se confrontato con la biopsia endomiocardica. Inoltre non esiste ancora un protocollo uniformemente accettato per l'esecuzione della CMR nell'ARVC/D[15,16,28].

Recentemente sono state condotte le prime esperienze sull'utilizzo del mappaggio elettroanatomico tridimensionale di voltaggio (CARTO) per l'identificazione dei reperti caratteristici di malattia aritmogena del ventricolo destro (Figura 4). Corrado et al.[32] hanno dimostrato che il mappaggio tridimensionale aumenta l'accuratezza diagnostica per l'ARVC/D dimostrando la presenza di aree di basso voltaggio da sostituzione fibroadiposa nel ventricolo destro. Il mappaggio elettroanatomico sembra utile per identificare sottogruppi di pazienti affetti da cardiomiopatie ad eziologia infiammatoria che mimano l'ARVC/D, ma che mostrano una mappa elettroanatomica di voltaggio normale ed hanno una prognosi buona. Il mappaggio elettroanatomico è inoltre utile nel guidare l'ablazione transcatetere con radiofrequenza nei casi in cui questa procedura interventistica si renda necessaria per una destabilizzazione clinica importante (Figura 5).

La genetica molecolare ha infine fornito nuove prospettive nella comprensione della fisiopatologia dell'ARVC/D, mostrando alterazioni a livello dei desmosomi conseguenti a mutazioni delle proteine di adesione cellulare, come la plakoglobina, desmoplakina, plakofilina-2 e desmogleina-2. Ereditare una mutazione non significa ereditare una malattia e non implica necessariamente che l'individuo presenterà alterazioni cliniche specifiche di ARVC/D. I portatori della mutazione hanno ereditato solo il rischio di sviluppare il fenotipo clinico. L'analisi genetica molecolare in famiglie di soggetti affetti da ARVC/D è importante per applicare una strategia di prevenzione mirata basata su modifiche dello stile di vita e sul follow-up clinico.

Stefan Peters[29] ha proposto nel 2006 una modifica dei criteri diagnostici del 1994 con diagnosi positiva in presenza di due criteri maggiori, uno maggiore e due minori o quattro minori (Tabella 2). L'autore ha analizzato il valore diagnostico dei criteri modificati in 313 pazienti già riconosciuti affetti da ARVC/D, parago-

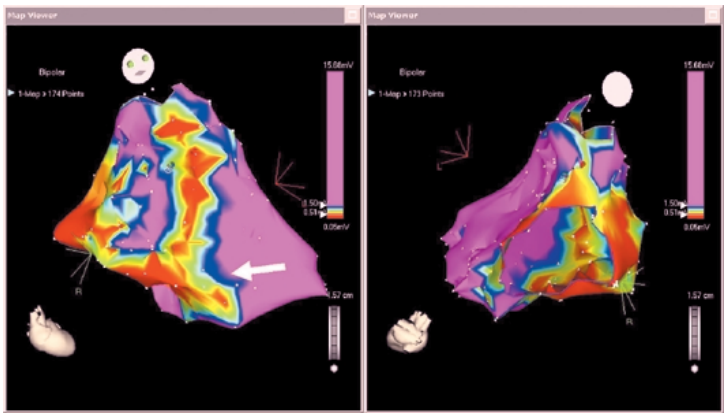

Figura 4. *Mappa di voltaggio elettroanatomica CARTO con codice colore nello stesso paziente (rosso equivale ad ampiezza di segnale <0.5 mV, porpora >1.5 mV; il range fra rosso e porpora rappresenta ampiezza di segnale fra 0.5 e 1.5 mV). Si nota un'ampia area di bassi potenziali a livello della parete anteriore, laterale, infero-basale, antero-apicale ed infundibolare.* A sinistra: *proiezione antero-posteriore;* a destra: *proiezione postero-anteriore.*

- Copyright - Il Pensiero Scientifico Editore downloaded by IP 3.15.27.232 Mon, 29 Apr 2024, 02:05:31

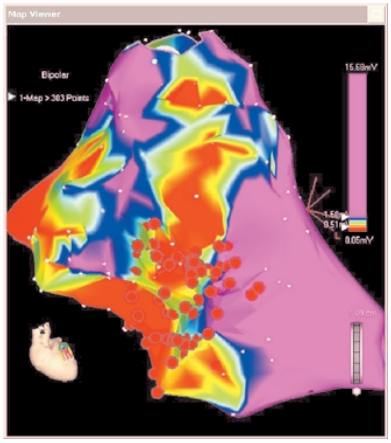

Figura 5. *Stesso paziente delle figure precedenti. Il giovane è stato sottoposto ad impianto di defibrillatore bicamerale ed ha presentato nel corso del follow-up una tempesta aritmica con numerosi interventi appropriati del defibrillatore, rendendo necessaria l'esecuzione di ablazione transcatetere con radiofrequenza con mappaggio elettroanatomico CARTO. I pallini rossi corrispondono alle applicazioni di radiofrequenza.*

Tabella 2. Proposta di criteri modificati per la diagnosi di cardiomiopatia/displasia aritmogena del ventricolo destro (ARVC/D).

Criteri maggiori modificati
TV monomorfa con morfologia BBS
Sacculazioni o aneurismi nel triangolo della displasia
Onde epsilon all'ECG
Allungamento del QRS nelle precordiali destre ($V_1+V_2+V_3/V_4+V_5+V_6$) ≥1.2
"Upstroke" prolungato dell'onda S nelle precordiali destre ≥55 ms
Familiarità per ARVC/D confermata all'autopsia o alla BEM
Atrofia miocardica con <45% di miociti residui e sostituzione fibroadioposa alla BEM
Criteri minori modificati
BEV frequenti
Sincope
Aritmie sopraventricolari
TV polimorfa
Dilatazione aspecifica e/o disfunzione ventricolare destra
Onda T negativa da V_1 a V_3
Sopraslivellamento ST in V_1-V_3 non "Brugada-like"
Diagnosi clinica di ARVC/D nella famiglia
Familiarità per morte improvvisa in soggetti <35 anni
Miociti residui da 45% a 70% e sostituzione fibroadiposa alla BEM

BBS = blocco di branca sinistra; BEM = biopsia endomiocardica; BEV = battiti ectopici ventricolari; TV = tachicardia ventricolare. Da Peters[29], modificata.

nandolo con quello dei criteri classici e dimostrando un notevole aumento della sensibilità e specificità dei nuovi criteri modificati. Utilizzando i nuovi criteri 294 pazienti (94%) avevano almeno due criteri maggiori modificati, solo 19 pazienti (6%) avevano un criterio maggiore e due criteri minori modificati e nessuno quattro minori modificati. Gli stessi pazienti, analizzati secondo i criteri classici della Task Force del 1994, presentavano due criteri maggiori solo nel 31% dei casi, uno maggiore e due minori nel 63% e quattro minori nel 6% dei casi.

Conclusioni

La diagnosi di ARVC/D non deriva da una singola indagine ma rimane ancora oggi un "puzzle" che raccoglie dati ed informazioni che provengono da valutazioni clinico-anamnestiche, tecniche di imaging ed indagini elettrocardiografiche. La proposta di modifica ed aggiornamento dei criteri diagnostici potrà aumentare la sensibilità degli stessi soprattutto nell'iter diagnostico dei soggetti paucisintomatici o asintomatici e nello screening familiare.

Riassunto

La cardiomiopatia/displasia aritmogena del ventricolo destro (ARVC/D) è una malattia primitiva del miocardio caratterizzata dalla presenza di alterazioni strutturali e funzionali del ventricolo destro e da uno stato di instabilità elettrica con aritmie ipercinetiche ventricolari anche maggiori ed a rischio di morte improvvisa. La comparsa di dilatazione ventricolare, di atrofia miocardica progressiva diffusa o segmentaria a livello ventricolare destro, con sostituzione adiposa o fibroadiposa, favorisce la comparsa di circuiti di rientro che sono all'origine delle aritmie ventricolari. La prevalenza della malattia varia da 1/1000 fino a 1/5000 soggetti nella popolazione generale. L'età di comparsa dei primi sintomi è generalmente dopo la pubertà e prima dei 40 anni. Sebbene l'ARVC/D sia una causa non comune di morte improvvisa, si ritiene che possa essere responsabile dal 3% al 10% delle morti improvvise occorse in soggetti con meno di 65 anni.

La diagnosi di ARVC/D si basa sul riconoscimento dei criteri diagnostici definiti dalla Task Force della Società Europea di Cardiologia che ha formulato nel 1994 dei criteri che tengono conto di fattori strutturali, funzionali, istologici, elettrocardiografici, aritmici e genetici. I criteri diagnostici attuali di ARVC/D dovrebbero essere modificati per le nuove acquisizioni ottenute in ambito di istologia, di elettrocardiografia, di tecniche di imaging e di genetica molecolare.

Parole chiave: Cardiomiopatia aritmogena del ventricolo destro; Morte cardiaca improvvisa; Risonanza magnetica nucleare.

Bibliografia

1. Rampazzo A, Nava A, Erne P, et al. A new locus for arrhythmogenic right ventricular cardiomyopathy (ARVD2) maps to chromosome 1q42-q43. Hum Mol Genet 1995; 4: 2151-4.
2. Rampazzo A, Nava A, Miorin M, et al. ARVD4, a novel locus for arrhythmogenic right ventricular cardiomyopathy, maps to chromosome 2 long arm. Genomics 1997; 45: 259-63.
3. Ahmad F, Li D, Karibe A, et al. Localization of a gene responsible for arrhythmogenic right ventricular dysplasia to chromosome 3p23. Circulation 1998; 98: 2791-5.
4. Li D, Ahmad F, Gardner MJ, et al. The locus of a novel gene responsible for arrhythmogenic right ventricular dysplasia characterized by early onset and high penetrance maps to chromosome 10p12-p14. Am J Hum Genet 2000; 66: 148-56.
5. Bauce B, Nava A, Rampazzo A, et al. Familial effort poly-

- Copyright - Il Pensiero Scientifico Editore downloaded by IP 3.15.27.232 Mon, 29 Apr 2024, 02:05:31

morphic ventricular arrhythmias in arrhythmogenic right ventricular cardiomyopathy map to chromosome 1q42-43. Am J Cardiol 2000; 85: 573-9.
6. Rampazzo A, Nava A, Malacrida S, et al. Mutation in human desmoplakin domain binding to plakoglobin causes a dominant form of arrhythmogenic right ventricular cardiomyopathy. Am J Hum Genet 2002; 71: 1200-6.
7. Priori SG, Napolitano C, Tiso N, et al. Mutations in the cardiac ryanodine receptor gene (hRyR2) underlie catecholaminergic polymorphic ventricular tachycardia. Circulation 2001 103: 196-200.
8. Laitinen PJ, Brown KM, Piippo K, et al. Mutations of the cardiac ryanodine receptor (RyR2) gene in familial polymorphic ventricular tachycardia. Circulation 2001; 103: 485-90.
9. Corrado D, Basso C, Rizzoli G, Schiavon M, Thiene G. Does sports activity enhance the risk of sudden death in adolescents and young adults? J Am Coll Cardiol 2003; 42: 1959-63.
10. Furlanello F, Bertoldi A, Dallago M, et al. Cardiac arrest and sudden death in competitive athletes with arrhythmogenic right ventricular dysplasia. Pacing Clin Electrophysiol 1998; 21 (1 Pt 2): 331-5.
11. Tabib A, Loire R, Chalabreysse L, et al. Circumstances of death and gross and microscopic observations in a series of 200 cases of sudden death associated with arrhythmogenic right ventricular cardiomyopathy and/or dysplasia. Circulation 2003; 108: 3000-5.
12. McKenna WJ, Thiene G, Nava A, et al. Diagnosis of arrhythmogenic right ventricular dysplasia/cardiomyopathy. Task Force of the Working Group Myocardial and Pericardial Disease of the European Society of Cardiology and of the Scientific Council on Cardiomyopathies of the International Society and Federation of Cardiology. Br Heart J 1994; 71: 215-8.
13. Marcus FI. Prevalence of T-wave inversion beyond V_1 in young normal individuals and usefulness for the diagnosis of arrhythmogenic right ventricular cardiomyopathy/dysplasia. Am J Cardiol 2005; 95: 1070-1.
14. Nasir K, Bomma C, Tandri H, et al. Electrocardiographic features of arrhythmogenic right ventricular dysplasia/cardiomyopathy according to disease severity: a need to broaden diagnostic criteria. Circulation 2004; 110: 1527-34.
15. Casolo G, Di Cesare E, Molinari G, et al. Valutazione diagnostica della cardiomiopatia aritmogena del ventricolo destro mediante risonanza magnetica cardiaca (CMR). Radiol Med 2004; 108: 39-55.
16. Casolo G, Di Cesare E, Molinari G, et al. Diagnostic work-up of arrhythmogenic right ventricular cardiomyopathy by cardiovascular magnetic resonance. Ital Heart J 2004; 5: 69-79.
17. Nava A, Thiene G, Canciani B, et al. Familial occurrence of right ventricular dysplasia: a study involving nine families. J Am Coll Cardiol 1988; 12: 1222-8.
18. Thiene G, Nava A, Corrado D, Rossi L, Pennelli N. Right ventricular cardiomyopathy and sudden death in young people. N Engl J Med 1988; 318: 129-33.
19. Corrado D, Thiene G, Nava A, Rossi L, Pennelli N. Sudden death in young competitive athletes: clinicopathologic correlations in 22 cases. Am J Med 1990; 89: 588-96.
20. Basso C, Thiene G, Corrado D, Angelini A, Nava A, Valente M. Arrhythmogenic right ventricular cardiomyopathy. Dysplasia, dystrophy, or myocarditis? Circulation 1996; 94: 983-91.
21. Baig MK, Goldman JH, Caforio AL, Coonar AS, Keeling PJ, McKenna WJ. Familial dilated cardiomyopathy: cardiac abnormalities are common in asymptomatic relatives and may represent early disease. J Am Coll Cardiol 1998; 31: 195-201.
22. Hamid MS, Norman M, Quraishi A, et al. Prospective evaluation of relatives for familial arrhythmogenic right ventricular cardiomyopathy/dysplasia reveals a need to broaden diagnostic criteria. J Am Coll Cardiol 2002; 40: 1445-50.
23. Corrado D, Basso C, Thiene G. Arrhythmogenic right ventricular cardiomyopathy: diagnosis, prognosis, and treatment. Heart 2000; 83: 588-95.
24. Bauce B, Basso C, Rampazzo A, et al. Clinical profile of four families with arrhythmogenic right ventricular cardiomyopathy caused by dominant desmoplakin mutations. Eur Heart J 2005; 26: 1666-75.
25. Syrris P, Ward D, Asimaki A, et al. Clinical expression of plakophilin-2 mutations in familial arrhythmogenic right ventricular cardiomyopathy. Circulation 2006; 113: 356-64.
26. Marcus FI, Fontaine GH, Guiraudon G, et al. Right ventricular dysplasia: a report of 24 adult cases. Circulation 1982; 65: 384-98.
27. Buja GF, Estes NA 3rd, Wichter T, Corrado D, Marcus F, Thiene G. Arrhythmogenic right ventricular cardiomyopathy/dysplasia: risk stratification and therapy. Prog Cardiovasc Dis 2008; 50: 282-93.
28. Calkins H. Arrhythmogenic right-ventricular dysplasia/cardiomyopathy. Curr Opin Cardiol 2006; 21: 55-63.
29. Peters S. Advances in the diagnostic management of arrhythmogenic right ventricular dysplasia-cardiomyopathy. Int J Cardiol 2006; 113: 4-11.
30. Peters S, Trummel M. Diagnosis of arrhythmogenic right ventricular dysplasia-cardiomyopathy: value of standard ECG revisited. Ann Noninvasive Electrocardiol 2003; 8: 238-45.
31. El Masry HZ, Yadav AV. Arrhythmogenic right ventricular dyspasia/cardiomyopathy. Expert Rev Cardiovasc Ther 2008; 6: 249-60.
32. Corrado D, Basso C, Leoni L, et al. Three-dimensional electroanatomical voltage mapping and histologic evaluation of myocardial substrate in right ventricular outflow tract tachycardia. J Am Coll Cardiol 2008; 51: 731-9.